

Maxillary sinus lift through heterologous bone grafts and simultaneous acid-etched implants placement

Five year follow-up

D. STIEVANO¹, D. A. DI STEFANO², M. LUDOVICHETTI³,
S. PAGNUTTI⁴, F. GAZZOLA⁵, C. BOATO⁶, E. STELLINI⁷

Aim. The aim of this study was to assess retrospectively at 5 years the clinical outcome of bone regeneration in patients who underwent maxillary sinus lift with different equine-derived, enzyme-deantigenated equine bone grafts, and simultaneous placement of acid-etched surface implants.

Methods. Eighteen patients (10 males and 8 females, age between 55 and 61 years) were considered. They were divided into 2 groups according to the type of bone graft used: a combination of an equine flexible heterologous spongy bone layer (Osteoplast[®] Flex, Bioteck) and equine heterologous cortical and spongy granules (Bio-Gen[®] Mix, Bioteck), group A, or a block of equine heterologous spongy bone (Bio-Gen[®] Block, Bioteck), group B. Surface-treated implants ("TRE" type, Biotec) were placed simultaneously to sinus augmentations and usual clinical and radiological tests were performed at 6 months and every year up to 5 years after surgery.

Results. At 5 years, 45 out of 49 total implants placed (91.8%) were successful according to the Albrektsson and Zarb criteria. The loss of the 4 failed implants was observed in 2 patients of group B during the first days following surgery.

Conclusion. These results show that the heterologous bone grafts supported properly the bone regeneration inside the sinuses, and that

¹Private practice (dentist), Vigonza, Italy

²San Raffaele Scientific University Institute
Ateneo Vita-Salute, Milan, Italy

³Private practice (dentist), Padua, Italy

⁴Biologist, Padua, Italy

⁵Private practice (dentist), Treviso, Italy

⁶Private practice (dentist), Vicenza, Italy

⁷Department of Surgical and Medical Specialties
University of Padua, Padua, Italy

the type of implants used allowed to achieve a satisfying rate of success according to the current standards in implantology.

Key words: Atrophy – Maxillary sinus – Dental implants.

The restoration of aesthetics and function of the compromised denture through implant rehabilitation has become, in the latter 10 years, a common practice also for the less experienced dentist. This restorative approach leads inevitably to face clinical situations of evident bone atrophy, which must be overcome in order to make implant rehabilitation possible.^{1, 2} Bone loss at the level of the pavement of the maxillary sinus is quite common.³ Such bone atrophy can be adequately managed with classical techniques of guided bone regeneration, like the one described by Tatum,⁴ and Boyne and James.⁵ As far as the bone graft that can be used, current literature defines autologous bone as the

Received on October 4, 2007.

Accepted for publication on March 14, 2008.

Address reprint requests to: D. Stievano, Private dentist, Via Kennedy 4, 35010 Vigonza, Italy.
E-mail: davidestievano@hotmail.com

“golden standard” for all bone regeneration surgeries.⁶⁻¹⁰ Autologous bone, in fact, has: a) osteoconductive effect (the mechanical support to vessels and cells that have to invade the grafted site); b) osteoinductive effect (the capability of stimulating, through endogenous growth factors, both angiogenesis and morphogenesis); c) osteogenetic effect (through the already differentiated, bone-producing osteoblasts it contains). Nonetheless, it is well known that the withdrawal of autologous bone implies the need of opening a second surgery site, and this can increase morbidity.^{11, 12} If the site of withdrawal is intraoral, the surgical and postsurgical risk increase is lower, but the quantity of bone is limited. On the contrary, if the site is extraoral, the quantity of bone that can be withdrawn is greater but the risk of morbidity is much higher, postoperative pain can be significant, and proper surgery rooms are needed. These obstacles arising from the use of autologous bone have led to the alternative choice of many non-autologous bone grafts.^{6, 13-16} Among these, also mammal-derived heterologous bone is currently exploited, since the non-organic mineral part of the bone of different mammals, including Man, shows only slight differences in composition and morphology¹⁷ and, therefore, should show similar osteoclastic remodeling properties after being grafted. Thermally (high-temperature) deantigenated bovine bone has been widely used in maxillary sinus augmentations,^{18, 19} providing successful clinical outcomes but proving to be, nonetheless, not or only very slowly remodeled by osteoclasts²⁰⁻²² probably because of a physical modification of bone apatite due to the thermal treatment itself. In order to overcome this limit, a low temperature (37 °C) deantigenation process, based on the use of digestive enzymes, has been devised to get physiologically remodelable, totally deantigenic mammal-derived bone grafts. The enzymatic process is currently applied to equine bone tissues.

The clinical application of such bone grafts in maxillary sinus augmentation has already been documented in a case report by De Biase *et al.*,²³ but no long-term follow-up has,

up to now, has been reported in clinical literature. So, the primary aim of the present work is to assess retrospectively, at 5 years after surgery the success rate of 49 implants placed during 18 maxillary sinus augmentation procedures with such heterologous bone grafts. Moreover, 2 different forms of such equine-derived grafts, blocks or granules, are compared. Finally, this work is the first long-term clinical assessment of a novel type of acid-etched titanium implants.

Materials and methods

Patients

Eighteen patients (10 men and 8 women, age between 55 and 61), featuring type 2 mono- or bilateral sinus bone atrophy according to the Favero-Brånemark classification,²⁴ were considered. All patients were in good general health; they were no smokers or light smokers (less than 10 cigarettes a day) and showed good oral hygiene conditions.

Plan of grafts

All patients underwent maxillary sinus augmentation according to the Tatum and Misch⁴ procedure and were retrospectively divided into 2 groups according to the type of bone substitute being used: either bone granules and a flexible bone layer (group A, N=12, 6 men and 6 women), or bone blocks (group B, N=6, 4 men and 2 women). The ridge height in both groups was in the range 4.5 – 5.5 mm.

Bone grafts

Bio-Gen MIX granules (BGM-05, Bioteck, Italy) (Figure 1), Osteoplant Flex spongy flexible bone layer (OTC-S1, Bioteck, Italy) (Figure 2) and Bio-Gen blocks (BGB-11, 10×10×10 mm or BGB-12, 10×10×20 mm, Bioteck, Italy) (Figure 3), are all of equine origin. After cut and primary mechanical elimination of lipids, cortical or spongy bone sections undergo enzymatic deantigenation by soaking them in thermostatically controlled



Figure 1.—The 50%-50% mixture of heterologous (equine) enzyme-deantigenated cortical and spongy granules (Bio-Gen MIX, Bioteck).




Figure 2.—The heterologous (equine) enzyme-deantigenated and demineralized (flexible) spongy layer (Osteoplant Flex, Bioteck), sized 25×25×3 mm.

enzymatic water-based solutions (37 °C, 1 week). Such treatment allows achieving complete elimination of the organic component according to the current ISO standard (ISO 14493: 1991).

Bone sections used to get Bio-Gen blocks are then deprived of bone collagen through a wet high-pressure process (120 °C, 7 Bars). Spongy blocks are finally cut according to the desired size (10×10×10 mm or 10×10×20 mm). Granules are produced through mechanical grinding of cortical or spongy blocks. The granular mixture used in this study is a 50%-50% commercial mixture of spongy and cortical granules, size from 0.5 to 1 mm. The flexible spongy layer, size 25×25×3 mm, instead, is achieved by partially demineralising a deantigenated block, still containing bone collagen, through an electrolytic acidic process.

Finally, all products are sterilized through 25 kGy Beta-rays irradiation.

Implants

“TRE” type implants (Biotec Srl, Italy) (Figure 4A) are acid-etched surface implants. The surface is acid-etched twice in order to achieve homogeneous micro-holes, whose average size is about 2 μm (Figure 4B). This size is very close to values that were shown to prompt the initial attachment of osteoblasts.^{25, 26} Implants are then polished through plasma treatment, in order to achieve a clean, uncontaminated surface. The final degree of surface cleanliness corresponds to the one of other marketed high-level acid-




Figure 3.—The heterologous (equine) enzyme-deantigenated spongy blocks (Bio-Gen Blocks, Bioteck), sized 10×10×10 or 10×10×20 mm, respectively.

etched dental implants. Finally, “TRE” implants are sterilized through 25 kGy Gamma-rays irradiation.

Clinical procedure

Presurgical preparation was performed administering orally, as a systemic antibiotic 875 mg amoxicillin and 125 mg potassium clavulanate (Augmentin, Glaxo Smith Kline, Italy) on the evening before surgery. One hour before surgery 2 mg diazepam were administered orally (Valium 2, Roche, France) as a sedative. The patient was then covered with sterile sheets and local anesthesia was performed with articaine (4%) and epinephrine 1:100 000 (Citrocartin 100, Molteni, Italy).

Surgery began with a slightly vestibular crestal incision of the keratinized mucosa, about 1 cm long. Then some distal and mesial incisions were performed and a whole thickness flap was detached.

The lateral wall of the maxillary bone was opened according to the “lateral window” technique described by Tatum⁴ and Boyne




Figure 4.—A) The Biotec "TRE" implant (the 3.75x13 mm model is showed). B) Its acid-etched surface (SEM, 7 500x).

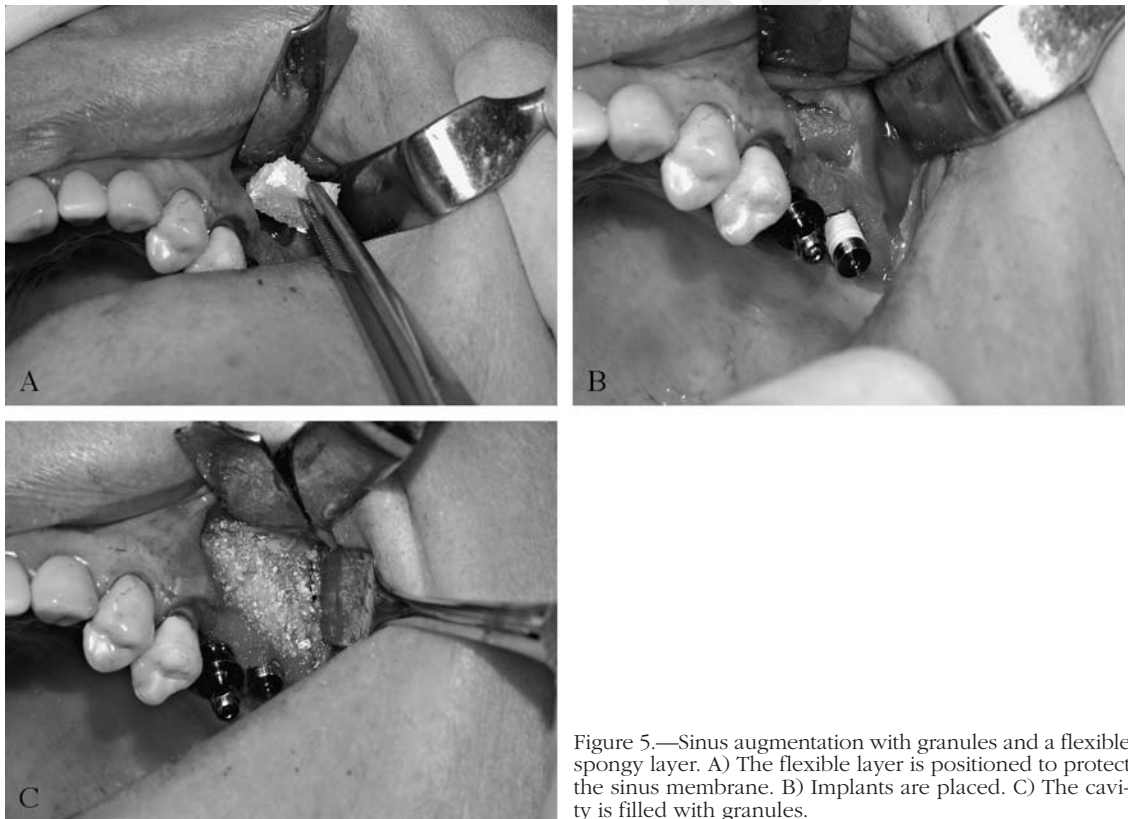


Figure 5.—Sinus augmentation with granules and a flexible spongy layer. A) The flexible layer is positioned to protect the sinus membrane. B) Implants are placed. C) The cavity is filled with granules.

and James.⁵ After opening an elliptical window sized approximately 8x12 mm, the sinus membrane was detached using proper lifters (SinusSet, Dentsply Friadent). The vestibular window was then carefully moved towards the medial wall of the sinus in order

to create a roof for the cavity in which the bone graft would be placed.

When the mixture of heterologous spongy and cortical granules and the spongy flexible layer granules were used (Figure 5), they were hydrated separately with physiological

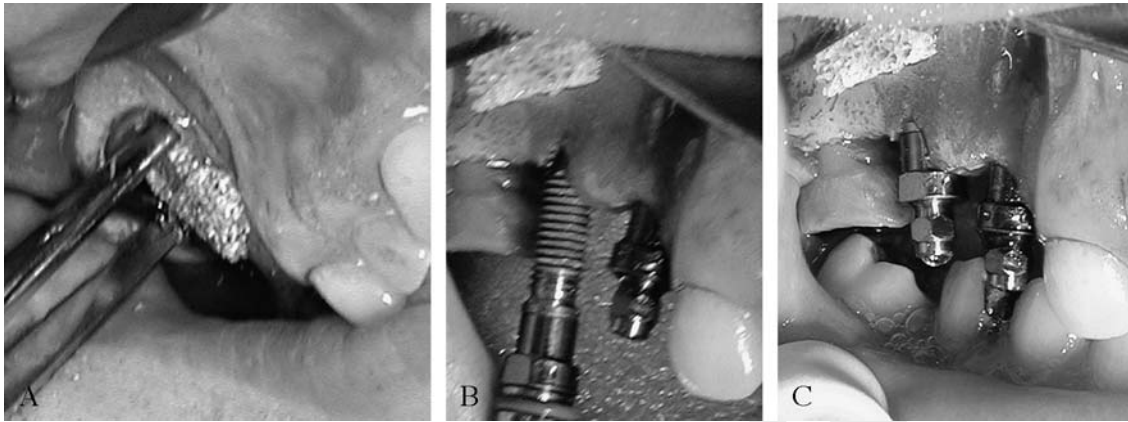


Figure 6.—Sinus augmentation with spongy block. A) The block is placed into the cavity and held still with the pliers. B) and C) Implants are placed, after drilling the ridge and the block together.

solution for 3-4 min. The spongy layer was then shaped with sterile scissors and was inserted through the bone window while holding it bent with pliers. In this way, after insertion in the cavity, it opened inside it and lifted and protected the Schneider membrane. The cavity was then partially filled with granules, and the ridge was drilled with the proper drills for implant placement. Implant(s) were placed and filling of the cavity with granules was completed.

In the alternative approach (Figure 6), the heterologous block was firstly hydrated for 3-4 min by soaking it in physiological solution, and then it was shaped with a blur to adapt it to the grafting site. It was then inserted in the cavity and, while holding it still with pliers, the ridge and the block were drilled together with the proper drill for implant insertion. Then implant(s) were placed.

If necessary, a continuous periosteal incision was performed to connect the vertical, mesial and distal incisions in order to release totally the flap and to suture it with no tension. Suture was performed with vertical mattress stitches, and single stitches (GoreTex, WL Gore).

The same antibiotic treatment previously described (Augmentin, Glaxo Smith Kline, Italy) was continued for 5 days after surgery, twice a day. Immediately after surgery the patient was given a tablet of an anti-inflammatory drug that was prescribed also for 4

days after surgery, twice a day (16 mg methylprednisolone, Medrol, Pfizer, Usa). Patients were also prescribed 20 mg piroxicam (Brexin, Chiesi, Italy) for one day after surgery, and they were advised to continue treatment on the following days only if needed. Patients were also advised to use a spray nasal decongestant (betamethasone 0.05g and chlorohydrate tetrahydrozoline 0.1 g, Biorinil, Farmila-thea Farmaceutici, Italy) if needed, in order to avoid nose blowing and the possible consequent disturbance to the grafted site.

Sutures were removed after 10 days. Prosthetic rehabilitation followed after 8-9 months.

Clinical assessment

Patients were controlled once a month for 6 months and then every year up to 5 years, through clinical evaluation and panoramic X-ray. Implant success or failure were assessed through the Albrektsson and Zarb²⁷ criteria (the outcome is successful if the implant is stable and unless bone resorption exceeds 1.5 mm in the first year or 0.2 mm in subsequent evaluations).

Results

Outcome regarding group A and group B are summarized in Tables I and II, respec-

TABLE I.—Results - Group A (heterologous granules and spongy flexible layer).

N	Patient	Position of implants	Diameter of implants (mm)	Length of implants (mm)	Failure (F) or success (S) at 5 years
1	I.C.	14	3.75	15.0	S
		15	3.75	15.0	
		16	3.75	13.0	
2	A.P.	17	3.75	15.0	S
		25	3.75	15.0	
		26	3.75	15.0	
3	M.A.	25	5.00	15.0	S
		26	5.00	15.0	
		27	5.00	13.0	
4	M.T.	24	3.75	15.0	S
		25	3.75	15.0	
		26	5.00	13.0	
5	M.M.	24	3.75	15.0	S
		25	3.75	15.0	
		26	5.00	15.0	
		27	5.00	15.0	
6	M.S.	14	3.75	15.0	S
		15	3.75	15.0	
		16	3.75	13.0	
		17	3.75	13.0	
7	D.S.	15	3.75	13.0	S
		16	3.75	15.0	
8	L.P.	24	3.75	13.0	S
		25	3.75	15.0	
		26	3.75	13.0	
9	R.R.	15	3.75	15.0	S
		16	3.75	15.0	
10	E.B.	24	3.75	15.0	S
		25	3.75	15.0	
		26	5.00	13.0	
11	G.F.	15	3.75	13.0	S
		16	3.75	13.0	
12	L.M.	24	3.75	15.0	S
		25	4.00	15.0	
		26	5.00	13.0	

TABLE II.—Results - Group B (bone blocks).

N	Patient	Position of implants	Diameter of implants (mm)	Length of implants (mm)	Failure (F) or success (S) at 5 years
1	A.S.	24	3.75	15.0	S
		25	3.75	15.0	
		26	5.00	13.0	
2	R.B.	15	3.75	15.0	F
		16	3.75	15.0	
3	A.F.	15	3.75	15.0	S
		16	3.75	15.0	
4	D.C.	15	3.75	13.0	S
5	L.Z.	25	3.75	15.0	F
		26	3.75	15.0	
6	G.J.	14	3.25	13.0	S
		15	3.75	15.0	
		16	3.75	13.0	
		17	5.00	13.0	

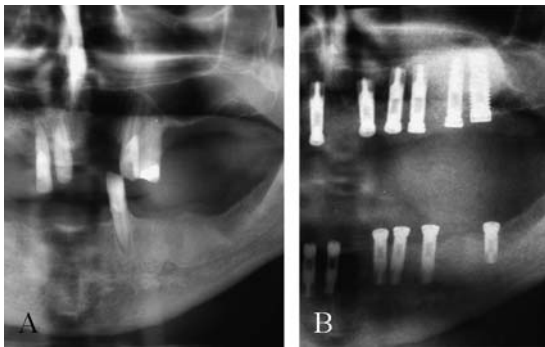


Figure 7.—Panoramic X ray: successful graft with granules and flexible spongy layer. A) Before surgery. B) At 5 years after surgery.

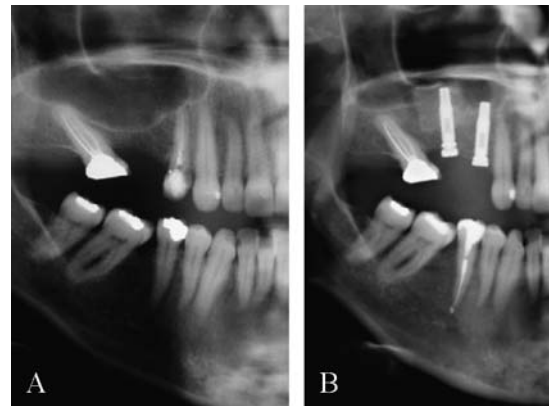


Figure 8.—Panoramic X-ray: successful graft with blocks. A) Before surgery. B) At 5 years after surgery.

tively. Clinical outcome in groups A and B is as follows: group A (N=12, granules and flexible layer), absolute complications 0%, relative complications 0%, no complications 100%; group B (N=6, blocks), absolute complications 28.6% (4 implants over 14), relative complications 0%, no complications 71.4%. The absolute complications of group B patients appeared immediately after surgery: on the first 2 days after surgery 2 patients complained about pain and exhibited sinusitis, and/or wound opening, with no response to further administration of different antibiotics. The grafted site was then reopened and, in both cases, bone blocks were eliminated. The 4 implants previously placed, 2 for each patient, were obviously lost.

Example X-rays of the different outcomes observed, successful graft with granules and flexible spongy layer and successful graft with blocks, are shown in Figures 7 and 8, respectively.

At 5 years, according to the criteria of Albrektsson and Zarb,²⁷ failure of implants was observed in 4 cases over 49, giving a percentage of success equal to 91.84%.

Discussion

The survival rate of implants observed in this study is very close to the one observed in extensive reviews of literature about sinus augmentation procedures. In particular, it is comparable with the values calculated by

Del Fabbro *et al.*²⁸ (92.2%, 1 to 7 years follow-up) and Wallace *et al.*²⁹ (91.8%, 1 year minimum follow-up), and represents a satisfying clinical outcome.

These results support the preliminary data achieved by De Biase *et al.*²³ about the use of the same enzyme-deantigenated equine spongy bone block to perform sinus augmentation. Their data, supported also by histological examination, suggested that spongy block could be a good alternative to the use of autologous bone. According to our X-ray results (Figures 7, 8), the radiographic appearance of augmented sinuses either when the blocks or the granules and the flexible layer were used, is quite similar to the one of the surrounding endogenous bone. This radiographic feature was visible already at one year after grafting surgery.

This suggests that the heterologous grafts underwent total or nearly total osteoclastic remodeling, as showed in De Biase *et al.*²³ and, as a consequence, that the low-temperature deantigenation method does not alter the remodeling properties of the mineral part of mammal bones. Anyway, more detailed histological analyses are needed to assess the actual remodeling rate of these bone substitutes.

As far as the failures observed, we believe that they were caused by a lack of sufficient contact between the bone block surfaces and the vital bone of the patient. Such lack of contact with sufficient vital endogenous bone

could have hindered the correct spreading of new blood vessels into the block itself, making its osseointegration impossible and leading to failure. According to the personal experience of one of the authors (Boato), the outcome when blocks are used to graft the sinus is predictable only if the residual height of the ridge is not smaller than 5 mm, and if at least 3 faces of the blocks are in contact with vital, non-atrophic bone of the patient. This would imply that bone blocks should be used only after a careful selection of the patient, according to the residual bone thickness and the sinus anatomy (a CT should be preferred in these cases).

Moreover, the results described in this paper show that the implants that were used allowed achieving, at 5 years after surgery, a satisfying survival rate. The survival rate observed, in fact, is comprised in the range of successful survival rates that can be found in current clinical literature.³⁰ This is in accordance with the current knowledge about implant surfaces, which envisages a better osseointegration for roughened-surface implants.³¹

Conclusions

The results of this study show that Bio-Gen (granules and blocks) and Osteoplant Flex heterologous bone grafts, deantigenated through an enzymatic, 37 °C, system, allowed achieving clinical success of implant rehabilitation at five years after maxillary sinus augmentation, confirming the results previously achieved in the case report of De Biase *et al.*²³ Moreover, according both to clinical outcome and to X-ray examinations, the results indicate that these bone substitutes underwent osteoclastic remodeling and total or nearly total substitution with endogenous bone over years. Anyway this behavior, even if already observed by De Biase *et al.*,²³ should be confirmed by further studies based on histological tests on a greater number of samples of regenerated bone.

The results regarding the alternative use of granules together with the flexible spongy layer or bone blocks seem to indicate that the first approach is preferred, since using

blocks can lead to failure if there is no sufficient contact surface between the block itself and the vital bone of the patient. These results, anyway, should be confirmed by clinical split-mouth studies regarding a greater number of patients.

Finally, the "TRE" implants used in this study proved to give a success rate comparable to the one observed for other high-level implants in sinus augmentation procedure, confirming that their acid-etched surface and the plasma polishing treatment of the surface itself can provide successful osseointegration.

We conclude that the use of Bio-Gen and Osteoplant enzyme-deantigenated equine bone grafts in association with the simultaneous placement of type "TRE" implants is clinically effective for the rehabilitation of the maxillary ridge when type 2 atrophy (according to Favero-Branemark²⁴ classification) is diagnosed.

References

1. Mericske-Stern RD, Taylor TD, Belser U. Management of the edentulous patient. *Clin Oral Implants Res* 2000;11(Suppl 1):108-25.
2. Hobkirk JA. Advances in prosthetic dentistry. *Prim Dent Care* 2002;9:81-5.
3. Smiler DG, Johnson PW, Lozada JL, Misch C, Rosenlicht JL, Tatum OH Jr *et al.* Sinus lift grafts and endosseous implants. Treatment of the atrophic posterior maxilla. *Dent Clin North Am* 1992;36:151-86.
4. Tatum OH Jr. Maxillary and sinus implant reconstructions. *Dent Clin North Am* 1986;30:207-29.
5. Boyne PJ, James RA. Grafting of the maxillary sinus floor with autogenous marrow and bone. *J Oral Surg* 1980;38:613-6.
6. Barone A, Crespi R, Aldini NN, Fini M, Giardino R, Covani U. Maxillary sinus augmentation: histologic and histomorphometric analysis. *Int J Oral Maxillofac Impl* 2005;20:519-25.
7. Block MS, Kent JN. Sinus augmentation for dental implants: the use of autogenous bone. *J Oral Maxillofac Surg* 1997;55:1281-6.
8. Burchardt H. Biology of bone transplantation. *Orthop Clin North Am* 1987;18:187-96.
9. Buser D, Bragger U, Lang NP, Nyman S. Regeneration and enlargement of jaw bone using guided tissue regeneration. *Clin Oral Implants Res* 1990;1:22-32.
10. Friedlander G. Current concepts review: bone grafts: the basic science rationale for clinical application. *J Bone Joint Surg* 1987;69:786-90.
11. Seiler JG 3rd, Johnson J. Iliac crest autogenous bone grafting: donor site complications. *J South Orthop Assoc* 2000;9:91-7.
12. Kline RM Jr, Wolfe SA. Complications associated with the harvesting of cranial bone grafts. *Plast Reconstr Surg* 1995;95:5-13; discussion 14-20.
13. Aro HT, Aho AJ. Clinical use of bone allografts. *Ann Med* 1993;25:403-12.
14. Hoffman HT, Harrison N, Sullivan MJ, Robbins KT,

- Ridley M, Baker SR. Mandible reconstruction with vascularized bone grafts. A histologic evaluation. Arch Otolaryngol Head Neck Surg 1991;117:917-25.
15. Vanassche BJ, Stoelinga PJ, de Koomen HA, Blijdorp PA, Schoenaers JH. Reconstruction of the severely resorbed mandible with interposed bone grafts and hydroxylapatite. A 2-3 year follow-up. Int J Oral Maxillofac Surg 1988;17:157-60.
 16. Wheeler SL. Sinus augmentation for dental implants: the use of alloplastic materials. J Oral Maxillofac Surg 1997;55:1287-93.
 17. Pearce AI, Richards RG, Milz S, Schneider E, Pearce SG. Animal models for implant biomaterial research in bone: a review. Eur Cell Mater 2007;13:1-10.
 18. Hallman M, Sennerby L, Zetterqvist L, Lundgren S. A 3-year prospective follow-up study of implant-supported fixed prostheses in patients subjected to maxillary sinus floor augmentation with a 80:20 mixture of deproteinized bovine bone and autogenous bone. Clinical, radiographic and resonance frequency analysis. Int J Oral Maxillofac Surg 2005;34:273-80.
 19. Cornelini R, Cangini F, Martuscelli G, Wennstrom J. Deproteinized bovine bone and biodegradable barrier membranes to support healing following immediate placement of transmaxillary implants: a short-term controlled clinical trial. Int J Periodontics Restorative Dent 2004;24:555-63.
 20. Skoglund A, Hising P, Young C. A clinical and histologic examination in humans of the osseous response to implanted natural bone mineral. Int J Oral Maxillofac Implants 1997;12:194-9.
 21. Sartori S, Silvestri M, Forni F, Icaro Cornaglia A, Tesei P, Cattaneo V. Ten-year follow-up in a maxillary sinus augmentation using anorganic bovine bone (Bio-Oss). A case report with histomorphometric evaluation. Clin Oral Implants Res 2003;14:369-72.
 22. Schlegel AK, Donath K. Bio-Oss-a resorbable bone substitute? J Long Term Eff Med Implants 1998;8:201-9.
 23. De Biase A, Guerra F, Cipriano L, Lamazza L, Tucci E. Subantral filling by deantigenated heterologous bone and immediate fixture placement. Minerva Stomatol 2005;54:99-108.
 24. Favero GA, Branemark PI. Il rialzo del pavimento del seno mascellare e l'osseointegrazione. Ed. Giornale di Stomatologia e Ortognatodonzia, luglio 1994.
 25. Lossdorfer S, Schwartz Z, Wang L, Lohmann CH, Turner JD, Wieland M *et al.* Microrough implant surface topographies increase osteogenesis by reducing osteoclast formation and activity. J Biomed Mater Res A 2004;70:361-9.
 26. Schwartz Z, Lohmann CH, Oefinger J, Bonewald LF, Dean DD, Boyan BD. Implant surface characteristics modulate differentiation behavior of cells in the osteoblastic lineage. Adv Dent Res 1999;13:38-48.
 27. Albrektsson T, Zarb G, Worthington P, Eriksson AR. The long-term efficacy of currently used dental implants: a review and proposed criteria of success. Int J Oral Maxillofac Implants 1986;1:11-25.
 28. Del Fabbro M, Testori T, Francetti L, Weinstein R. Systematic review of survival rates for implants placed in the grafted maxillary sinus. Int J Periodontics Restorative Dent 2004;24:565-77.
 29. Wallace SS, Froum SJ. Effect of maxillary sinus augmentation on the survival of endosseous dental implants. A systematic review. Ann Periodontol 2003;8:328-43.
 30. Hallman M, Mordenfeld A, Strandkvist T. A retrospective 5-year follow-up study of two different titanium implant surfaces used after interpositional bone grafting for reconstruction of the atrophic edentulous maxilla. Clin Implant Dent Relat Res 2005;7:121-6.
 31. Albrektsson T, Wennerberg A. Oral implant surfaces: Part 2. Review focusing on clinical knowledge of different surfaces. Int J Prosthodont 2004;17:544-64.

Rialzo di seno mascellare attraverso innesti ossei eterologhi e contemporaneo posizionamento di impianti a superficie mordenzata. Follow-up a 5 anni

Il recupero dell'estetica e della funzione della dentatura compromessa attraverso la riabilitazione implantare è divenuto, negli ultimi 10 anni, una pratica comune anche per il dentista meno esperto. L'approccio restaurativo conduce inevitabilmente a confrontarsi con quadri clinici di evidente atrofia ossea, che devono essere superati per rendere possibile la riabilitazione implantare^{1, 2}. La perdita di tessuto osseo a livello del pavimento del seno mascellare è piuttosto comune³. Questa atrofia ossea può essere gestita adeguatamente con tecniche classiche di rigenerazione ossea guidata, come quella descritta da Tatum⁴ e Boyne e James⁵. Per quanto riguarda l'innesto osseo che può essere utilizzato, la letteratura corrente identifica l'osso autologo come il *golden standard* per tut-

ti gli interventi di rigenerazione ossea⁶⁻¹⁰. L'osso autologo, infatti, possiede sia: a) effetto osteoconduttivo (sostegno meccanico a vasi e cellule che devono invadere il sito di innesto), b) effetto osteoinduttivo (la capacità di stimolare, attraverso fattori di crescita endogeni, sia l'angiogenesi che la morfogenesi), e c) effetto osteogenico (attraverso gli osteoblasti produttori tessuto osseo già differenziati in esso contenuti). Tuttavia, è ben noto che il prelievo di osso autologo implica la necessità di un secondo sito chirurgico, il che può portare ad un aumento della morbilità^{11, 12}. Se il sito di prelievo è intraorale, l'aumento del rischio intra e postoperatorio è ridotto, ma la quantità di tessuto osseo che può essere prelevata è ridotta. Al contrario, se il sito di prelievo è extraorale, la quantità di tessu-

to osseo che può essere prelevata è maggiore, ma la morbilità aumenta notevolmente, il dolore postoperatorio può essere significativo ed è necessaria una sala operatoria opportunamente attrezzata. Questi limiti nell'uso del tessuto osseo autologo hanno portato a scegliere, come alternativa, molti differenti innesti ossei non autologhi^{6, 13-16}. Tra questi viene utilizzato attualmente anche il tessuto osseo di mammifero, in quanto la parte minerale anorganica del tessuto osseo delle diverse specie di mammifero, Uomo incluso, mostra solo piccole differenze di composizione e morfologia¹⁷ e di conseguenza dovrebbe esibire proprietà simili di rimodellamento osteoclastico. Il tessuto osseo bovino, deantigenato per via termica (ad alta temperatura), è stato ampiamente utilizzato per gli interventi di rialzo di seno mascellare^{18, 19}, con risultati clinici soddisfacenti, pur essendo scarsamente o per nulla rimodellato dagli osteoclasti²⁰⁻²², probabilmente a causa di un'alterazione fisica dell'apatite ossea dovuta allo stesso trattamento termico applicato per ottenere la deantigenazione. Allo scopo di superare questo limite, è stato ideato un processo di deantigenazione a bassa temperatura (37 °C) basato sull'uso di enzimi digestivi, per ottenere innesti ossei derivati da mammifero totalmente deantigenati e a rimodellamento fisiologico. Questo processo è attualmente applicato, a livello produttivo, a tessuti ossei di origine equina.

L'applicazione clinica di questi innesti nel rialzo del seno mascellare è già stato documentata in un caso clinico di De Biase *et al.*²³, ma ad oggi non è mai stato pubblicato un follow-up clinico a lungo termine. Lo scopo principale di questo lavoro è quindi la valutazione retrospettiva, a 5 anni dall'intervento, del successo di 49 impianti posizionati nel corso di 18 interventi di rialzo di seno mascellare con tali innesti ossei eterologhi. Inoltre, in questo studio sono confrontate 2 differenti forme di tali innesti ossei di derivazione equina, blocchi o granuli. Infine, questo lavoro rappresenta la prima valutazione clinica a lungo termine di un nuovo tipo di impianti in titanio a superficie mordenzata.

Materiali e metodi

Pazienti

Sono stati considerati 18 pazienti (10 uomini ed 8 donne di età compresa tra 55 e 61 anni), affetti da atrofia ossea sinusale mono- o bilaterale di grado 2 secondo la classificazione di Favero-Brånemark²⁴. Tutti i pazienti erano in buone condizioni generali di salute, erano non fumatori o fumatori moderati (meno di 10 sigarette/die) e presentavano condizioni di buona igiene orale.

Piano di trattamento

Tutti i pazienti sono stati sottoposti a intervento di rialzo di seno mascellare secondo la procedura descrit-

ta da Tatum e Misch⁴ e sono stati retrospettivamente divisi in 2 gruppi in relazione al tipo di sostituto osseo utilizzato: granuli ossei e lamina ossea flessibile (gruppo A, N=12, 6 uomini e 6 donne); oppure blocchi ossei (gruppo B, N=6, 4 uomini e 2 donne). L'altezza della cresta residua era, per entrambi i gruppi, compresa tra 4,5 e 5,5 mm.

Innesti ossei

I granuli d'osso Bio-Gen MIX (BGM-05, Bioteck) (Figura 1), la lamina ossea flessibile Osteoplant Flex (OTC-S1, Bioteck) (Figura 2), e i blocchi Bio-Gen (BGB-11, 10x10x10 mm o BGB-12, 10x10x20mm, Bioteck) (Figura 3), sono tutti di origine equina. Dopo il taglio e una prima eliminazione meccanica dei lipidi, le sezioni ossee, corticali o spongiose, sono sottoposte al trattamento enzimatico di deantigenazione tramite immersione in soluzioni enzimatiche acquose, in bagno termostatico (37 °C, 1 settimana). Questo trattamento permette di ottenere l'eliminazione totale della componente organica, secondo gli standard ISO attuali (ISO 14493:1991).

Le sezioni ossee utilizzate per ottenere i blocchi Bio-Gen sono quindi private del collagene osseo tramite un trattamento in fase umida ad alta pressione (120 °C, 7 Bar). I blocchi spongiosi sono infine sezionati per ottenere le misure desiderate (10x10x10 mm o 10x10x20 mm). I granuli sono prodotti per triturazione meccanica di blocchi spongiosi o corticali. La formulazione granulare utilizzata nel presente studio consiste di una miscela in parti uguali di granuli corticali e spongiosi, di diametro medio compreso tra 0,5 e 1 mm. La lamina spongiosa flessibile, di dimensione 25x25x3 mm, è ottenuta invece tramite demineralizzazione parziale di un blocco d'osso deantigenato, ancora contenente il collagene osseo, attraverso un processo elettrolitico in ambiente acido.

Infine, tutti i prodotti sono sterilizzati attraverso irraggiamento con raggi beta a 25 kGy.

Impianti

Gli impianti di tipo "TRE" (Biotec Srl) (Figura 4A) sono impianti a superficie mordenzata. La superficie è mordenzata 2 volte per ottenere delle micro-perforazioni omogenee il cui diametro medio è di circa 2 µm (Figura 4B). È stato dimostrato che micro-fori di dimensione prossima a questo valore favoriscono l'adesione iniziale degli osteoblasti alla superficie implantare^{25, 26}. Gli impianti sono quindi processati tramite un trattamento al plasma per ottenere una superficie pulita e priva di contaminanti. Il grado finale di pulizia della superficie corrisponde a quello degli altri impianti mordenzati di fascia alta attualmente in commercio. Infine, gli impianti "TRE" sono sterilizzati attraverso irraggiamento a raggi gamma a 25 kGy.

Procedura clinica

La preparazione prechirurgica è stata eseguita somministrando oralmente, come antibiotico sistemico, 875 mg di amoxicillina e 125 mg di clavulanato di potassio (Augmentin, Glaxo Smith Kline) la sera prima dell'intervento. Un'ora prima dell'intervento sono stati somministrati per via orale 2 mg di diazepam (Valium 2, Roche) come sedativo. Il paziente è stato quindi coperto con teli sterili, ed è stata eseguita l'anestesia locale con articaina al 4% ed epinefrina 1:100 000 (Citrocartin 100, Molteni).

L'intervento è iniziato con un'incisione in cresta, leggermente vestibolare, della mucosa cheratinizzata, della lunghezza di circa 1 cm. Quindi sono state eseguite alcune incisioni di scarico, ed è stato distaccato un lembo a tutto spessore.

La parete laterale del seno mascellare è stata aperta secondo la tecnica della "finestra laterale" descritta da Tatum⁴, e Boyne e James⁵. Dopo avere aperto una finestra ellittica di dimensione approssimativa di circa 8x12 mm, la membrana sinusale è stata sollevata utilizzando appositi scollatori (SinusSet, Dentsply Friadent). La finestra vestibolare è stata quindi gentilmente sollevata verso la parete mediale del seno al fine di creare un tetto per la cavità in cui è stato poi inserito l'innesto osseo.

Nei casi in cui sono stati utilizzati la miscela eterologa di granuli spongiosi e corticali e la lamina spongiosa flessibile (Figura 5), essi sono stati idratati separatamente in soluzione fisiologica per 3-4 min. La lamina spongiosa è stata quindi sagomata con forbici sterili ed è stata inserita attraverso la finestra ossea tenendola parzialmente piegata con delle pinzette. In questo modo, una volta all'interno della cavità la lamina si distendeva sollevando e proteggendo la membrana di Schneider. Dopo avere riempito parzialmente la cavità con la miscela granulare, la cresta è stata forata con le frese opportune per il posizionamento degli impianti, e gli impianti sono stati inseriti. Infine, è stato completato il riempimento della cavità con i granuli.

Nell'approccio alternativo (Figura 6), il blocco eterologo è stato prima idratato attraverso immersione in soluzione fisiologica per 3-4 min, e quindi è stato sagomato con una fresa per adattarlo al sito di innesto. È stato posizionato all'interno della cavità e, tenendolo fermo con delle pinzette, è stato forato contemporaneamente alla cresta con l'apposita fresa per il successivo inserimento degli impianti. Infine, sono stati posizionati gli impianti.

Se necessario, è stata eseguita un'incisione periostale continua per collegare le incisioni verticali, mesiali e distali, al fine di rilasciare completamente il lembo e poterlo suturare senza tensione. La sutura è stata eseguita con punti da materassoia verticali e punti staccati (GoreTex, WL Gore).

Il trattamento antibiotico precedentemente descritto (Augmentin, Glaxo Smith Kline) è stato continuato i 5 giorni successivi, 2 volte al giorno. Al termine

dell'intervento è stata somministrata al paziente una compressa di un antinfiammatorio che è stato prescritto anche per i 4 giorni successivi all'intervento, 2 volte al giorno (metilprednisolone 16 mg, Medrol, Pfizer). Ai pazienti sono stati anche prescritti 20 mg di piroxicam per via orale (Brexin, Chiesi) per il giorno successivo all'intervento, ed è stato consigliato di continuare il trattamento per i giorni successivi secondo necessità. È stato inoltre consigliato ai pazienti, se necessario, di utilizzare un decongestionante nasale spray (betametasona 0,05 g e tetraidrazolina cloridrato 0,1 g, Biorinil, Farmila-thea Farmaceutici) per evitare l'atto di soffiarsi il naso e le possibili conseguenze negative nella sede dell'innesto.

Le suture sono state rimosse dopo 10 giorni. La riabilitazione protesica è stata portata a termine dopo 8-9 mesi.

Criteri di valutazione clinica

I pazienti sono stati controllati una volta al mese per 6 mesi, e quindi ogni anno fino a 5 anni dall'intervento, attraverso visita specialistica e radiografia panoramica. Il successo o il fallimento degli impianti sono stati valutati clinicamente secondo il criterio di Albrektsson e Zarb²⁷ (stabilità meccanica dell'impianto; l'entità del riassorbimento osseo perimplantare non deve essere maggiore di 1,5 mm il primo anno e di 0,2 mm gli anni successivi).

Risultati

I risultati relativi al gruppo A e al gruppo B sono riepilogati rispettivamente in Tabelle I e II. Gli esiti della valutazione clinica a 5 anni per i gruppi A e B erano i seguenti. Gruppo A (N=12, granuli e lamina flessibile): complicanze assolute 0%, complicanze relative 0%, nessuna complicanza 100%. Gruppo B (N=6, blocchi): complicanze assolute 28.6% (4 impianti persi su 14), complicanze relative 0%, nessuna complicanza 71.4%.

Le complicanze assolute dei pazienti del gruppo B si sono manifestate immediatamente dopo l'intervento: nei primi 2 giorni 2 pazienti hanno lamentato dolore e mostravano sinusite e/o riapertura del sito innestato, e nessuna risposta a un'ulteriore somministrazione di antibiotici differenti. Il sito innestato è stato quindi riaperto e in entrambi i casi i blocchi ossei sono stati eliminati. I 4 impianti precedentemente posizionati, 2 per ciascun paziente, sono stati ovviamente perduti.

Radiografie di esempio dei risultati positivi osservati sono mostrate in Figura 7 (innesto con granuli e lamina flessibile) e Figura 8 (innesto con blocco).

A 5 anni, secondo il criterio di Albrektsson e Zarb²⁷, sono stati dichiarati falliti 4 impianti su 49. La percentuale di successo corrispondente è pari al 91,8%.

Discussione

Il tasso di sopravvivenza degli impianti osservato in questo studio è molto simile a quello osservato in revisioni estese della letteratura concernente la tecnica del rialzo di seno. In particolare esso è paragonabile ai valori calcolati da Del Fabbro e Testori²⁸ (92,2%, follow-up da 1 a 7 anni) e da Wallace *et al.*²⁹ (91,8%, follow-up minimo di un anno), e rappresenta un risultato clinico soddisfacente.

Questi risultati avvalorano i dati preliminari ottenuti da De Biase *et al.*²³ sull'utilizzo dello stesso blocco di tessuto osseo equino spongioso deantigenato per via enzimatica per eseguire il rialzo di seno. Tali dati, ricavati anche da opportuno esame istologico, suggerivano che esso potesse essere una buona alternativa all'uso dell'osso autologo. Secondo i risultati radiografici da noi ottenuti (Figure 7, 8) l'aspetto radiografico dei seni rialzati sia con il blocco che con i granuli e la lamina flessibile è molto simile a quello del tessuto osseo endogeno circostante. Tale aspetto radiografico era visibile già a un anno dall'intervento di innesto. Questo suggerisce che il tessuto osseo eterologo abbia subito rimodellamento osteoclastico totale o quasi-totale, come mostrato da De Biase *et al.*²³ e, di conseguenza, che il metodo di deantigenazione a bassa temperatura non alteri le proprietà di rimodellamento dei tessuti ossei di mamifero.

Comunque, sono necessari studi istologici più dettagliati per valutare la reale cinetica di rimodellamento di questi sostituti ossei.

Per quanto riguarda i fallimenti osservati, riteniamo che essi siano stati causati dall'assenza di sufficiente contatto tra le superfici del blocco e l'osso vitale del paziente. Tale mancanza di contatto con sufficiente tessuto osseo endogeno vitale potrebbe avere impedito la corretta propagazione dei nuovi vasi sanguigni all'interno del blocco osseo, rendendo l'osteointegrazione impossibile e portando al fallimento. Per esperienza personale di uno degli Autori (Boato), l'esito dell'impiego di un blocco per il rialzo di seno mascellare è predicibile solo se l'altezza residua della cresta non è inferiore a 5 mm, e se almeno tre facce del blocco sono in contatto con tessuto osseo vitale, non atrofico, del paziente. Questo implicherebbe che i blocchi d'osso dovrebbero essere utilizzati solo in seguito a un'attenta selezione del paziente, in funzione dello spessore osseo residuo e dell'anatomia sinusale (in questi casi sarebbe preferibile eseguire una TAC preliminare).

Inoltre, i risultati descritti in questo articolo mostrano che gli impianti utilizzati hanno permesso di ottenere, a cinque anni dall'intervento, un tasso di sopravvivenza implantare soddisfacente. Esso, infatti, è compreso nell'intervallo di valori che può essere reperito nella letteratura clinica corrente³⁰. Questo è in accordo con le conoscenze attuali sulle superfici implantari, che prevedono una migliore osteointegrazione per gli impianti a superficie trattata³¹.

Conclusioni

I risultati di questo studio mostrano che i sostituti ossei eterologhi Bio-Gen (granuli e blocchi) e Osteoplant Flex, deantigenati attraverso un processo enzimatico a bassa temperatura, hanno permesso di ottenere, a 5 anni, una riuscita riabilitazione implantare a seguito di interventi di rialzo di seno mascellare, confermando i risultati precedentemente ottenuti nel caso clinico di De Biase *et al.*²³. Inoltre, sia l'esito clinico che gli esami radiografici indicano che tali sostituti ossei abbiano subito rimodellamento osteoclastico e negli anni siano stati sostituiti completamente, o quasi completamente, da tessuto osseo endogeno. In ogni caso, questo comportamento, sebbene già osservato da De Biase *et al.*²³, dovrebbe essere confermato da ulteriori studi basati sull'analisi istologica di un maggior numero di campioni di tessuto osseo rigenerato.

I risultati riguardanti l'uso alternativo o dei granuli e della lamina spongiosa flessibile, o dei blocchi ossei sembrano indicare che il primo approccio sia da preferire, in quanto l'utilizzo dei blocchi può condurre a fallimento se non vi è sufficiente superficie di contatto tra il tessuto osseo vitale del paziente e il blocco stesso. Questi risultati, in ogni caso, dovrebbero essere confermati da studi su casi bilaterali, e su di un numero maggiore di pazienti.

Infine, si è osservato che gli impianti "TRE" utilizzati in questo studio hanno permesso di ottenere una percentuale di successo, se inseriti contestualmente all'intervento di rialzo di seno mascellare, paragonabile a quella di altri impianti di fascia elevata, confermando che la superficie mordenzata ed il successivo trattamento al plasma della superficie stessa sono in grado di dare una efficace osteointegrazione.

In conclusione, l'impiego dei sostituti ossei eterologhi deantigenati per via enzimatica Bio-gen ed Osteoplant, in associazione con l'inserimento simultaneo di impianti tipo "TRE" è clinicamente efficace per la riabilitazione della cresta mascellare quando è diagnosticata un'atrofia ossea di tipo 2 secondo la classificazione di Favero-Branemark³¹.

Riassunto

Obiettivo. Lo scopo di questo studio è valutare retrospettivamente dopo 5 anni l'esito clinico di interventi di rialzo di seno mascellare attraverso l'innesto di differenti sostituti ossei di origine equina, deantigenati per via enzimatica e contestuale inserimento di impianti a superficie mordenzata.

Metodi. Sono stati considerati 18 pazienti (10 uomini e 8 donne, di età compresa tra i 55 e i 61 anni), classificati in 2 gruppi in funzione del tipo di innesto osseo utilizzato: una combinazione di una lamina ossea spongiosa flessibile eterologa equina (Osteoplant® Flex, Bioteck) e granuli di osso corticale e spongioso

eterologo equino (Bio-Gen® Mix, Bioteck), gruppo A, o un blocco di osso spongioso eterologo equino (Bio-Gen® Blocco, Bioteck), gruppo B. Contestualmente all'intervento di rialzo di seno, sono stati posizionati, in tutti i pazienti, impianti a superficie mordenzata (tipo "TRE", Biotec). Gli usuali esami clinici e radiologici sono stati eseguiti a 6 mesi dall'intervento, e ogni anno fino a cinque anni dopo l'intervento.

Risultati. A 5 anni, 45 impianti su 49 (il 91,8%) erano stabili e funzionali secondo il criterio di Albrektsson e Zarb. La perdita dei 4 impianti falliti è

stata osservata in due pazienti del gruppo B, a pochi giorni dall'intervento.

Conclusioni. I risultati mostrano che i sostituti ossei eterologhi utilizzati in questo studio hanno supportato correttamente la rigenerazione ossea nei seni mascellari, e che il tipo di impianti impiegati hanno permesso di ottenere una percentuale di successo soddisfacente secondo i parametri di riferimento attuali in implantologia.

Parole chiave: Atrofia ossea - Seno mascellare - Materiali da innesto - Impianti a superficie.